Aus der Universitäts-Kinderklinik zu Göttingen
Direktor: Professor Dr. H. Beumer

Dysostosis enchondralis

Dissertation

zur Erlangung des Doktorgrades
der Medizinischen Fakultät der Georg-August-Universität
zu Göttingen

vorgelegt am 15. Februar 1939

von

Wilhelm Middelkampf
aus Grönloh bei Badbergen

GÖTTINGEN 1939
BUCHDRUCKEREI FERDINAND PIEPER / WEENDE-GÖTTINGEN

Dekan: Prof. Dr. Krantz
Berichterstatter: Prof. Dr. Beumer

Tag der mündlichen Prüfung: 23. Mai 1939

Es ist bemerkenswert, daß die unproportionierten Formen von Zwergwuchs erst verhältnismäßig spät nach ihren verschiedenen Ätiologien unterschieden worden sind. Lange kannte man nur eine Ursache, die Rachitis. Auch die Chondrodystrophie wurde dazu gerechnet und seit ihrer ersten Beschreibung durch Sömmerring (23) im Jahre 1791 als „fötale Rachitis" bezeichnet. Trotz verschiedener Hinweise auf die Unterschiede zwischen der Rachitis und Chondrodystrophie (Gurlt (7) 1848, Virchow (24) 1853, Sänger (19) 1857, Müller (16) 1860) und trotz der wiederum falschen Annahme, daß die Chondrodystrophie eine Schilddrüsenerkrankung sei (Virchow (24) 1855), blieb der Name Rachitis ein volles Jahrhundert allgemein in Brauch, woraus man ersehen kann, daß keine Klarheit über das ganz verschiedene Wesen der beiden Krankheiten bestand. Erst nachdem das Krankheitsbild der Chondrodystrophie von Parrot (17) (1878) und von Kaufmann (11) (1892) genau beschrieben und abgegrenzt worden war, verschwand die Bezeichnung „fötale Rachitis" und wurde ersetzt durch „Achondroplasie" (Parrot (17) und „Chondrodystrophie" (Kaufmann (11). Während dann die Vitamin- und Hormonforschung weiteren Einblick in das Wesen verschiedener Formen exogenen Zwergwuchses brachte, konnte das Wissen über die Ursachen angeborenen Zwergwuchses — somit auch über die Chondrodystrophie — nur unwesentlich erweitert werden. Im Laufe der letzten Jahre sind dann gelegentlich Fälle beschrieben worden, die zwar einzelne Symptome der Chondrodystrophie, aber auch wesentliche Abweichungen von ihr zeigten. Heute zielen Untersuchungen darauf hin, diese als „atypische Chondrodystrophie" bezeichneten Zustände als selbständige Krankheitseinheiten aufzufassen und die Chondrodystrophie auf ein ganz exaktes Krankheitsbild zu beschränken.

Im Sinne dieser Untersuchungen dürfte eine Form von Zwergwuchs interessieren, die wir bei einem 8½ jährigen Kinde beobachteten (s. Abb. 1).

Patientin ist das 3. Kind gesunder Eltern. Die Geschwister sind ebenfalls gesund. Zwergwuchs oder sonstige Mißbildungen sollen auch bei entfernter Verwandten nie beobachtet worden sein. Auffällig ist der große Altersunterschied der Geschwister; sie sind 24, 14 und 8½ Jahre alt. Fehlgeburten hat die Mutter nicht durchgemacht. Dauer und Verlauf der Schwangerschaft waren normal. Die Geburt

verlief komplikationslos. Gleich nach der Geburt fiel auf, daß das Brustbein stark nach vorne vorsprang. Im übrigen soll das Kind kräftig und auffallend dick gewesen sein. Die Länge bei der Geburt betrug nur 45 cm bei einem Geburtsgewicht von 5250 g! Als Kleinkind hatte Patientin einen großen Nabelbruch, der sich langsam zurückbildete. Der Durchbruch des ersten Zahnes erfolgte rechtzeitig. An Krankheiten wurden im Alter von einem halben Jahr doppelseitige Lungenentzündung, mit 1 Jahr rechtsseitige Halsdrüsenvereiterung und mit 2 Jahren ein langdauernder Keuchhusten durchgemacht. Laufen lernte sie erst mit 2 Jahren. Der Gang war dann watschelnd, besserte sich aber langsam, so daß Patientin jetzt — 8½ jährig — auch größere Wegstrecken ohne Ermüdung gehen kann. Bis zum 2. Lebensjahr war den Eltern nichts an der Entwicklung des Kindes aufgefallen. Dann aber machte sich ein starkes Zurückbleiben im Wachstum bemerkbar. Wegen körperlicher Schwäche wurde das Kind für ein Jahr vom Schulbesuch zurückgestellt. Die geistige Entwicklung war völlig normal; Patientin ist jetzt die beste Schülerin der Klasse.

Bei der Aufnahme des Befundes imponiert als erstes der groteske, disproportionierte Zwergwuchs. Rumpf und untere Extremitäten sind stärker verkürzt als die oberen; die Hände reichen bis an den oberen Patellarrand. Während ein normal entwickeltes 8½ jähriges Kind 121 cm groß sein soll, mißt unsere Patientin nur 76 cm, was einem Alter von 1 Jahr 2 Mon. entspricht. Die einzelnen Maße sind:

Kopfumfang	53,0 cm
Armlänge	30,5 „
Oberarm (Coracoid — Olecranon)	16,5 „
Unterarm (Olecranon — Handgelenk)	14,0 „
Handgelenk — Spitze des Mittelfingers	11,5 „
Mittelfingerlänge	6,5 „
Beinlänge	40,0 „
Oberschenkel (Spina iliaca anter. super. — ober. Patellarrand	19,0 „
Unterschenkel (Fibulakopf — Malleolus extern.)	18,0 „
Fußlänge	13,5 „
Fußbreite bei aufgestelltem Fuß	7,0 „
Handbreite	6,0 „
Sitzhöhe bis vertebra prominens	32,0 „
Sitzhöhe + Kopf	48,0 „
Schulterbreite	25,0 „

Der Kopf zeigt keine Mißbildung; der Umfang ist dem Alter entsprechend. Die Fontanellen sind geschlossen. Das Gebiß ist ohne Besonderheiten. Auch sonst bestehen keine krankhaften Veränderungen im Bereich des Kopfes, insbesondere keine Einziehung der Nasenwurzel. Der Hals ist kurz. Die Schilddrüse ist ohne Befund, Drüsenschwellungen sind nicht zu tasten. Auffallend stark ist der Brustkorb deformiert: das Sternum springt kielförmig vor, die Brustwirbelsäule ist skoliotisch verbogen, die mittleren Thoraxabschnitte sind stark eingezogen, die unteren erscheinen dagegen ausgeweitet (positiver Harrison). Lunge und Herz bieten keinen krankhaften Befund. Der Leib ist vorgewölbt. Leber und Milz sind nicht vergrößert. Der Nabel sitzt auffallend tief, die alte Nabelhernie ist nur noch angedeutet nachweisbar. Die Lendenwirbelsäule ist lordotisch gekrümmt. Kein Druckschmerz im Bereich der Wirbelsäule. Der Gang ist watschelnd wie bei kongenitaler Hüftgelenksluxation. Der rechte Trochanter major scheint besonders hoch zu stehen. Beim Stehen wird hauptsächlich das linke Bein belastet. Die Extremitäten sind in allen Gelenken frei beweglich; die Kniegelenke sind aufgetrieben, aber nicht schmerzhaft. Das Nervensystem zeigt keinen pathologischen Befund. Die Ausbildung der Muskulatur entspricht der Körpergröße. Die Haut ist gut durchblutet und von normalem Turgor. Eine übermäßige Faltung der Haut ist nicht vorhanden. Der Urin ist frei von krankhaften Bestandteilen. Blutbild o. B. Körpertemperatur normal.

Einen überraschenden Einblick in das Krankheitsbild gibt die Röntgenuntersuchung, die schwerste Veränderungen an den Epiphysen der langen Röhrenknochen aufzeigt (s. Abb. 2).

Im Hüftgelenk ist der Kopf des Femur nicht knöchern gebildet. Ebenso fehlt der größte Teil des Collum, man erkennt nur einige versprengte Knochenschatten. An der Collum-Schaftgrenze ist der Knochen wulstig verdickt und stark destruiert. Man sieht Verdichtungen und Aufhellungen, die z. T. ganz unregelmäßig gestaltet, z. T. bogenförmig begrenzt sind. Der Kalkgehalt des Femurschaftes ist annähernd normal, allerdings ist die Knochenstruktur ausgesprochen weitmaschig. Corticalis und Markraum sind normal gebildet. Die Darmbeinschaufeln erscheinen in ihren gelenknahen Abschnitten heller und aufgelockerter als in den oberen Teilen. Die Verknöcherung des Schambeines fehlt vollständig, so daß der Beckenring nicht knöchern geschlossen ist. Ähnliche Veränderungen wie an der Hüfte finden wir auch am Kniegelenk. Die Epiphysenfuge des Femur ist unregelmäßig weit und sowohl zur Epi- wie zur Metaphyse hin unscharf, zackig begrenzt. Die Epiphyse ist in ihrem unteren Teil destruiert; im übrigen zeigt sie verschieden dichten Kalkgehalt sowie lateral große Aufhellungsbezirke. Am medialen Rand der Femurmetaphyse besteht eine Exostose. Der Gelenkspalt ist auffällig weit. Auch die Struktur der Tibiaepiphyse ist unregelmäßig. Am Femur ist die destruierende Erkrankung auch auf die Metaphyse übergegangen; die Metaphyse der Tibia zeigt dagegen nur einen deutlichen Aufhellungsherd, aber keine Usuren. Die Epiphyse der Fibula ist bis auf die sehr dünne Rinde hochgradig kalkarm; die Fibulametaphyse ist besonders stark erkrankt. Sie gibt einen breiten, dichten

Schatten mit mehreren Aufhellungsbezirken und einem zur Diaphyse vorragenden, deutlich abgegrenzten Verkalkungsherd. An den oberen Extremitäten sind die Krankheitserscheinungen nicht so stark ausgeprägt. Der Humeruskopf ist knöchern gebildet. Die Knochen des Hand- und Fußskelettes zeigen keine oder nur unbedeutende Veränderungen. Die Phalangen sind schlank, normal kalkdicht. Die Verknöcherung der Handwurzelknochen ist altersgemäß. An der Wirbelsäule fällt die Skoliose der Brustwirbelsäule mit kompensatorischen Krümmungen der Lenden- und Halswirbelsäule auf. Die Wirbelkörper sind etwas niedrig; dadurch erscheinen die Zwischenwirbelräume weit. Die Wirbelbögen sind im Bereich der ganzen Wirbelsäule nicht knöchern geschlossen. Arthritische Veränderungen an den Wirbelgelenken finden sich nicht. Der Schädel ist ohne wesentlichen Befund. Der Kalkgehalt ist normal, die Impressionen sind deutlich. An der Sella turcica ist keine krankhafte Veränderung zu erkennen.

Zusammengefaßt ergibt die Röntgenuntersuchung eine Erkrankung der enchondralen Knochenwachstumszonen. Die Knochenbildung ist nicht annähernd dem Alter entsprechend, außerdem großenteils fehlerhaft. Der Schädel ist frei von Krankheitserscheinungen, und die kleinen Röhrenknochen sind fast garnicht befallen; desto stärker aber die Wirbelsäule, Becken und große Röhrenknochen, besonders an den unteren Extremitäten. Hier finden sich im Bereich der Epiphysen starke, ganz unregelmäßig begrenzte Aufhellungen und Verdichtungen. Obwohl die kranken Gebiete wie sekundär zerstört aussehen, ist doch wohl als sicher anzunehmen, daß der Knochen an diesen Stellen nie richtig gebildet gewesen ist.

Bei der Frage, um welche Art disproportionierten Zwergwuchses es sich im vorliegenden Falle handelt, sind mehrere Krankheiten differentialdiagnostisch in Erwägung zu ziehen. Die Rachitis, sonst wohl die häufigste Ursache so hochgradiger Verbildungen, läßt sich leicht ausschließen: die Kalk- und Phosphorwerte im Blut sind normal; der Schädel ist an der Erkrankung nicht beteiligt; vor allem zeigt das Röntgenbild einen ganz anders gearteten Befund. Bei der Rachitis findet man einen kalkarmen Knochen mit unscharf und unregelmäßig begrenzten Epiphysen, bei jahrelanger Dauer auch stets die als Jahresringe bezeichneten streifenförmigen Verdichtungen. Man findet aber niemals diese exzessiven Aufhellungen und Sklerosierungen in den Epiphysen.

Eine hormonale Insuffizienz kommt ebenfalls nicht in Betracht. Eine Hypophysenunterfunktion ist sehr leicht auszuschließen, da Hypophysenzwerge normal proportioniert sind. Näher in Erwägung zu ziehen ist eine Unterfunktion der Thyreoidea. Auch bei mangelhafter Schilddrüsentätigkeit entsteht Kleinwuchs mit besonders starker Verkürzung der unteren Extremitäten. Die Röntgenaufnahmen unserer Patientin — vor allem der Beckenregion — zeigen einen Befund, wie er vom Kretinismus her bekannt ist. Bei Kretins sind „die Epi-

physen nicht nur unregelmäßig konturiert oder mit größeren wandständigen Defekten versehen, sondern auch im Innern fleckig; von hellen und dunkleren Inseln und unregelmäßigen, verwaschenen dunklen Streifen durchzogen" (Looser in Schinz-Baensch-Friedl (20). Charakteristisch sind ferner Ossifikationsdefekte, namentlich im Femurkopf. Es müßte aber schon eine sehr schwere Form von Schilddrüsenunterfunktion sein, wollte man die Veränderungen unserer Patientin darauf beziehen. Das ist aber unvereinbar mit der Tatsache, daß sie keine Schädelveränderungen aufweist und daß bei ihr der Turgor der Haut und vor allem die Intelligenz normal sind.

Bei sehr hochgradigem Vitamin-C-Mangel macht die Möller-Barlow'sche Krankheit ähnliche Knochenveränderungen im Röntgenbild. Bei der normalen Ernährung des Kindes ist dieser Verdacht aber nicht haltbar. Es fehlen auch die zum Bilde des Möller-Barlow gehörigen Blutungen und Zahnfleischaffektionen, während dabei andererseits nie so schwere Verunstaltungen auftreten.

Auch die Perthes'sche Erkrankung zeigt im Röntgenbild ganz ähnliche Erscheinungen. Die destruierenden Gelenkaffektionen treten aber bei der Perthes'schen Krankheit nur an einzelnen Gelenken auf. Hier dagegen handelt es sich um eine Systemerkrankung.

Das Krankheitsbild der Dysostosis multiplex, das in letzter Zeit von Liebenam (14) beschrieben wurde, kommt hier ebenfalls nicht in Frage. Zwar ist auch diese Erkrankung gekennzeichnet durch postfötal in Erscheinung tretende Wachstumshemmungen mit Wirbelsäulenverbiegung. Aber die Dysostosis multiplex zeigt außerdem stets einen großen Kopf, Hornhauttrübungen, Beugekontrakturen der Finger, Hypertrichosis, groteskes Fratzengesicht mit verdickter Zunge sowie häufig geistige Rückständigkeit — alles Symptome, die bei unserer Patientin fehlen.

Die in Transbaikalien endemische Kaschin-Beck'sche Krankheit, bei der ähnliche Ossifikationsstörungen auftreten, ist in ihrer Genese noch nicht eindeutig geklärt. Wahrscheinlich handelt es sich dabei um eine kombinierte Avitaminose. Jedenfalls ist die Tatsache, daß die Kaschin-Beck'sche Krankheit meistens mit Kropf vergesellschaftet ist, daß dort Haustiere an gleichartigen Erscheinungen erkranken und daß Umsiedlung in fruchtbarere Gegenden Heilung bringt, ein eindeutiger Beweis, daß es sich hierbei um ein ganz anderes Krankheitsgeschehen handelt.

Da unsere Patientin seit Geburt ungewöhnlich klein ist und eine Thoraxverbildung hat, und da bei ihr außer den Veränderungen an den Epiphysen auch ein nicht knöchern geschlossenes Rückgrat und Becken bestehen, ist anzunehmen, daß es sich um eine angeborene generalisierte Erkrankung des Stützgewebes handelt. Somit ist die

Chondrodystrophie differential-diagnostisch in Erwägung zu ziehen. Zweifellos hat die Erkrankung unserer Patientin nahe Berührungspunkte mit der Chondrodystrophie. In beiden Fällen handelt es sich um eine Störung der enchondralen Ossifikation mit Kürzung der Extremitäten; in beiden Fällen ist die Intelligenz ungestört. In den meisten Symptomen haben wir aber doch Unterschiede. Schon der äußere Habitus ist verschiedenartig. Ein Chondrodystropher wirkt plump, unsere Patientin dagegen ausgesprochen zart. Ferner finden sich:

bei der Chondrodystrophie	**bei unserer Patientin**
1. Zwergwuchs von Geburt.	1. Geburtslänge etwas unter normal, vom 2. Lebensjahr an zunehmender Zwergwuchs.
2. Primäre Kürze aller Röhrenknochen.	2. Hauptsächlich statisch bedingte Kürze der großen Röhrenknochen.
3. Rumpf von normaler Länge.	3. Stark verkürzter Rumpf.
4. Großer, oft hydrocephaler Schädel mit Einziehung der Nasenwurzel.	4. Normaler Schädel ohne Einziehung der Nasenwurzel.
5. Verstärkte periostale Ossifikation.	5. Normale periostale Ossifikation.
6. Frühzeitig geschlossene Epiphysenfugen.	6. Verbreiterte unregelmäßige Epiphysenfugen.

Zu 3. ist zwar zu bemerken, daß auch bei der Chondrodystrophie Fälle mit verkürztem Rumpf beschrieben sind; es handelt sich dann aber um lebensunfähige Föten. Leider konnte die histologische Untersuchung nicht zur näheren Erforschung des Krankheitsbildes herangezogen werden, und so fehlt auch die Feststellung, ob sich bei unserer Patientin ein Periostreifen in die Epiphysenfuge vorgeschoben hat — eine Erscheinung, die für die Chondrodystrophie pathognomonisch ist. Aber auch ohne diese Untersuchung zeigt die einfache Gegenüberstellung der Symptome, daß die Erkrankung nicht zur Chondrodystrophie gerechnet werden kann. Auch die Bezeichnung „atypische Chondrodystrophie" ist bei dem Fehlen der wesentlichen Zeichen der Chondrodystrophie und bei dem Hervortreten anderer, nicht zum Bilde der Chondrodystrophie gehörender Symptome nicht gerechtfertigt; es sei denn, man versteht darunter den ganzen weiten Komplex aller angeborenen Fehlentwicklungen des Stützgewebes.

Wir betrachten somit das Leiden unserer Patientin als eine angeborene Störung der enchondralen Ossifikation, die in den großen Rahmen der Mißbildungen gehört. Zur Klärung der Begriffe erscheint eine eindeutige Definition der Krankheitsbezeichnungen erforderlich.

Wir folgen dabei dem Vorschlage des ehemaligen Leydener Orthopäden Murk Jansen (10) und verstehen unter „Chondrodystrophie" nur die reinen Fälle dieser Erkrankung. Die Begriffe „partielle" und „abortive" Chondrodystrophie sind eindeutig; wichtig ist, daß auch hierbei keine fremden, nicht zur Chondrodystrophie gehörenden Symptome in den Vordergrund treten. Die Bezeichnung „atypische Chondrodystrophie" kommt in Fortfall, da es sich bei den unter dieser Diagnose veröffentlichten Fällen nicht um eine Chondrodystrophie handelte. An ihre Stelle tritt die von Jansen (10) vorgeschlagene Bezeichnung „Dysostosis enchondralis". Dieser Name erscheint am treffendsten und ist andererseits weit genug gefaßt, um die verschiedenen Varianten dieser Erkrankung einschließen zu können.

Das Studium der Literatur ergibt, daß die Dysostosis enchondralis bisher nur in wenigen Fällen beschrieben ist. Silferskjöld veröffentlichte 1925 2 Fälle von „atypischer Chondrodystrophie", die außer chondrodystrophischen Symptomen auch destruktive Veränderungen an den Epiphysen der langen Röhrenknochen aufwiesen. Im Röntgenbild hatten die Veränderungen auffallende Ähnlichkeit mit Osteochondritis juvenilis (Perthes). Ferner fanden sich Verbiegungen der Wirbelsäule und der unteren Extremitäten (genu valgum, genu varum, coxa vara, pes varus). Grudzinsky (6) geht davon aus, daß die Chondrodystrophie gelegentlich mit anderen Erkrankungen kombiniert auftritt, z. B. mit Myxödem, Mongolismus, Polydaktylie, angeborenen Luxationen usw. Ihn interessiert besonders die Kombination mit Perthes — ähnlichen Symptomen, wie sie Silferskjöld schon beschrieben hatte. Er berichtet über 2 Fälle dieser Art, bei denen die Röntgenbilder an beiden Oberschenkeln zerstörte Epiphysen mit zackigen Begrenzungen, erweiterte Gelenkspalten sowie ganz unregelmäßige Umrisse an Schenkelhälsen und Trochanteren zeigen. Auch die anderen langen Röhrenknochen sind mehr oder weniger von gleichartigen Veränderungen befallen. Die ausführlichen Beschreibungen lassen sowohl in den Fällen Silferskjöld's wie Grudzinsky's (6) keinen Zweifel, daß es sich um die gleiche Erkrankung wie bei unserer Patientin handelt. Während Silferskjöld die Erkrankung noch als atypische Chondrodystrophie bezeichnet hat, vermutet Grudzinsky (6) schon, daß es sich um eine Krankheit sui generis handelt, für die er den Namen Silferskjöld'sche Erkrankung vorschlägt. Ferner berichtet Grudzinsky (6) noch über einen weiteren Patienten, bei dem sich die Erkrankung nur an den Oberarmköpfen, hier aber außergewöhnlich stark, abspielt. Nach Grudzinsky (6) sollen auch Berry, Nove-Josserand, Buyat und Ghimus Krankheitsbilder beschrieben haben, bei denen die Symptome der Osteochondritis in allen oder zahlreichen Gelenken

hervortraten. Er rechnet sie der „Silferskjöld'schen Krankheit" zu. Leider war mir die Literatur dieser Fälle nicht zugänglich.

2 weitere Fälle veröffentlicht Jansen (10). Als erster trennt er die Dysostosis enchondralis eindeutig von der Chondrodystrophie. Ihm verdanken wir auch eine histologische Untersuchung: Ein Keil aus der unteren Femurmetaphyse zeigt eine starke Verbreiterung der Knorpelwucherungszone. Stellen, an denen ausschließlich Knochensubstanz vorhanden sein müßte, zeigen erst ganz vereinzelte Knochenbälkchen. Die Knorpelzellen sind nach Form und Größe unregelmäßig und liegen in Gruppen zusammen. Im Ganzen besteht das Bild einer quantitativen Verringerung des Knochenwachstums. Der 2. Fall Jansen's (10) weicht von den bisher beschriebenen insofern ab, als sich bei ihm die Erkrankung mehr an den Meta- als an den Epiphysen abspielt. Jansen (10) bezeichnet diese, bisher einzigartige, Erkrankung als „Dysostosis enchondralis metaphysaria".

Häßler (8) berichtet über 3 Fälle. Bei dem ersten handelt es sich um einen fast 5jährigen Knaben, der zwar auffallend klein, aber ohne eigentlichen krankhaften Befund zur Welt gekommen ist. Mit 1½ Jahren fielen watschelnder Gang und Zurückbleiben im Wachstum auf. Der jetzige Befund stimmt fast völlig mit dem unserer Patientin überein. Es besteht eine starke Lordose, Hühnerbrust, Harrisonfurche, positiver Trendelenburg, normaler Schädel, normale Intelligenz. Im Röntgenbild erweisen sich die Epiphysenlinien an den langen Röhrenknochen als unregelmäßig, zernagt und verbreitert. Der Femurkopf ist im Röntgenbild nicht zu erkennen. Bei dem zweiten, weniger typischen Fall, handelt es sich um das 5jährige Kind einer Mutter mit Coxa vara. Es ist seit einem Jahr im Wachstum zurückgeblieben. Es hat einen großen Kopf mit deutlichen Tubera frontalia, plumpe Hände mit Schwimmhautbildung, Lordose, Harrisonfurche. Außerdem ist die Sprache verwaschen. Im Röntgenbild erscheint der linke Femurkopf stark verändert wie bei der Perthes'schen Erkrankung. Rechts ist er gut ausgebildet; doch ist hier die Epiphysenlinie unregelmäßig. Ferner ist das os naviculare des linken Fußes völlig mangelhaft ausgebildet (Köhler'sche Erkrankung). Bei dem dritten Fall handelt es sich um einen Patienten, der schon von Hühne und Schoenfeldt (9) beschrieben wurde und jetzt nach 8 Jahren von Häßler (8) wieder untersucht werden konnte. Damals zeigten sich im Röntgenbild Aufhellungsbezirke mit unregelmäßigen, zackigen Begrenzungen in Epi- und Metaphysen; diese Aufhellungen waren meistens nach der Knorpelfuge hin offen. Der Gang war watschelnd. Der Befund bei der Nachuntersuchung ist wenig verändert. Vielleicht sind die destruktiven Veränderungen noch etwas stärker geworden. Vor allem sind schwerere sekundäre Verbiegungen hinzugetreten. Häßler (8) veröffentlicht diese 3 Fälle schon unter der Diagnose

„Dysostosis enchondralis". Er sieht die Abgrenzung zur Chondrodystrophie darin, daß letztere bereits bei der Geburt manifest ist, während die Dysostosis enchondralis erst in den ersten Lebensjahren in Erscheinung tritt. Diese Feststellung allein dürfte allerdings kein grundlegender Unterschied sein, zumal ja tatsächlich bei mehreren Dysostosis-Patienten gleich bei der Geburt Abweichungen vom Normalen beobachtet worden sind.

Ferner beschreibt Freemann (3) unter der Diagnose „Morquio's disease" einen Fall. Der Krankheitsverlauf, die eindeutige Beschreibung des Befundes und die Röntgenaufnahmen lassen keinen Zweifel, daß es sich um das Krankheitsbild der Dysostosis enchondralis handelt.

In diesem Zusammenhang muß noch näher auf die von dem Franzosen Morquio (15) 1929 beschriebene und nach ihm benannte Krankheit eingegangen werden. Die von Morquio (15) angegebenen Symptome sind kurz zusammengefaßt folgende: Die Kinder werden normal geboren und entwickeln sich im ersten Lebensjahr normal. Sobald sie anfangen zu laufen, treten zunehmende Veränderungen an der Wirbelsäule und den Extremitäten auf. Diese Veränderungen sind symmetrisch und verursachen keine Schmerzen. Sie führen zu Bewegungsbehinderungen und zu disproportioniertem Zwergwuchs. An einigen Stellen zeigen sich Exostosen, an anderen ist die Verknöcherung verzögert oder fehlt ganz, z. B. an den Hand- und Fußwurzelknochen. Charakteristisch sind Zerstörungen an den Epiphysen. Das Sternum springt vor. Die Extremitäten sind verbogen (X-Bein, Plattfuß). Der Gang ist watschelnd. Die Muskulatur ist ausgesprochen schlaff, aber nicht atrophisch. Der Schädel bleibt frei von krankhaften Veränderungen, geistig sind die Kinder normal. Der Calciumspiegel im Blut ist herabgesetzt. Das Leiden ist langsam progredient und tritt familiär (dystrophie osseuse familiale) auf.

Diese Beschreibung zeigt eine große Ähnlichkeit mit dem Krankheitsbild der Dysostosis enchondralis, umsomehr, als Morquio (15) in seiner zweiten Veröfentlichung zugibt, daß die Senkung des Calciumspiegels auf einem Irrtum beruhen könnte. Abgesehen von der Tatsache, daß bei der Morquio'schen Erkrankung die Hand- und Fußwurzelknochen nicht knöchern gebildet sind, bleibt dann nur noch ein wesentlicher Unterschied: Die Morquio'sche Krankheit ist ausgesprochen erblich, die Dysostosis enchondralis tritt dagegen sporadisch auf. Wir glauben nicht, daß dieser Unterschied genügt, von zwei wesentlich verschiedenen Krankheiten zu sprechen, zumal bei der geringen Anzahl der Fälle, die keine erbliche Belastung zeigen, die andern Mitglieder der Sippe auch Träger des Krankheitsgens sein können, aber nicht phänotypisch erkrankt sind. Zumindest handelt

es sich um sehr ähnliche Krankheiten, wenn nicht gar um dasselbe Leiden.

Zur Morquio'schen Krankheit gehören 2 weitere von Eckstein (2) und von Schinz und Furtwängler (21) beschriebene Krankheitsbilder. Eckstein (2) untersuchte ein 9jähriges Mädchen von der Größe eines 2jährigen Kindes. Der Schädel ist bis auf die leicht abgeflachte Nase nicht deformiert, Gesichtsausdruck und Intelligenz sind normal. Die starke Kyphose läßt sich vollkommen strecken. Das Sternum springt vor, es besteht eine kleine Nabelhernie und eine außergewöhnliche Schlaffheit der Handgelenke. Eine Röntgenuntersuchung konnte aus äußeren Gründen nicht stattfinden. Von 11 Geschwistern sind 9 gesund; 2 waren gleichartig erkrankt und sind im Alter von 17 bzw. 27 Jahren gestorben.

Der von Schinz und Furtwängler (21) beschriebene Kranke ist ebenfalls geistig normal und ohne Schädelveränderungen. Im Röntgenbild sieht man die für Dysostosis enchondralis typischen Verunstaltungen der Epiphysen. An Stelle der Hand- und Fußwurzelknochen findet man nur einen homogenen Weichteilschatten, obwohl der Patient erwachsen ist. Die Diaphysen sind nicht erkrankt. Bemerkenswert ist bei diesem Fall, daß der Kranke einer Verwandtenehe entstammt, daß der Vater Trinker war und daß von 11 Geschwistern 3 weitere das gleiche Leiden aufwiesen, eine heredodegenerative Komponente also sicher eine wesentliche Rolle bei der Ausprägung des Krankheitsbildes spielt.

Unklar ist noch die Genese der Dysostosis enchondralis. Man hat an Störungen der inneren Sekretion und Avitaminosen sowie ihre Folgezustände gedacht. Diese Erkrankungen machen aber doch wesentlich andere Erscheinungen. Auch konnte durch die Zuführung von Hormonen und Vitaminen keine Besserung erzielt werden. Naturgemäß könnte diese Genese überhaupt nur für die nicht erblichen Fälle in Frage kommen. Jansen (10) glaubt, die Ursache in Amnionenge gefunden zu haben. Nach seiner Theorie wird das Gewebe, das sich zur Zeit der Amnionenge gerade im stärksten Wachstum befindet, infolge Ischämie am ehesten und meisten geschädigt. Und je nachdem, zu welchem Zeitpunkt des intrauterinen Lebens die Amnionenge besteht, sollen sich daraus die verschiedensten Mißbildungen entwickeln; z. B.: Chondrodystrophie, Osteogenesis imperfecta, Klumpfuß, Mongolismus, Luxatio coxae und auch die Dysostosis enchondralis. Alle diese Mißbildungen werden wohl allgemein als nahe Verwandte angesehen, und darum ist die Jansen'sche Theorie, die diese Mißbildungen auf dieselbe Ursache zurückführt, bestechend einfach. Sie muß aber als widerlegt gelten, nachdem Landauer (13) an Hühnerembryonen, die kein Amnion besitzen, eine angeborene, vererbte Mißbildung festgestellt hat, die in ihren Erscheinungen ganz

der menschlichen Chondrodystrophie entspricht. Wahrscheinlicher ist wohl, daß es sich um eine Keimschädigung handelt, die direkt — nicht auf dem Umwege über ein enges Amnion — mißbildend wirkt. Über die Ursachen dieser Keimschädigung sind viele Vermutungen geäußert worden. Man hat chronische Vergiftungen, besonders durch Alkohol, beschuldigt, ferner die Inzucht; andererseits glaubt man, daß derartige Mißbildungen das „Erschöpfungsprodukt" von Müttern sind, die kurz vor Eintritt der Menopause noch wieder gravid wurden. Es ist wohl anzunehmen, daß die verschiedensten Ursachen für die Keimschädigung in Frage kommen, wie auch, daß es sich um echte Mutationen, also kausal nicht faßbare, sprunghafte Änderungen der Erbsubstanz handeln kann.

Die geringe Zahl der bisher bekannten Fälle von Dysostosis enchondralis gestattet es nicht, ein näheres Bild vom Verlauf der Krankheit zu geben. Immerhin steht soviel fest, daß das Leiden bei der Geburt noch nicht in Erscheinung zu treten braucht. Im Gegenteil; außer durch eine etwas unternormale Körpergröße pflegt sich die Krankheit erst bemerkbar zu machen, wenn beim Sitzen, Stehen und Gehen stärkere Anforderungen an das Stützgerüst gestellt werden. Stets bilden sich dann durch den Einfluß der Statik sekundäre Verbildungen aus, ganz ähnlich rachitischen Veränderungen oder denen anderer erweichender Knochenkrankheiten. Zu dem primären, durch die Grundkrankheit bedingten symmetrischen Zwergwuchs tritt somit sekundär die starke statisch bedingte Knochenverkürzung. Eine erfolgreiche Therapie gegen das Grundleiden gibt es nicht. Calcium, Phosphor, Lebertran, Höhensonne und die Extrakte innersekretorischer Drüsen sind ohne Einfluß auf das Leiden: eine Erhärtung für die Auffassung als endogene Krankheit. Die Therapie kann sich nur gegen die sekundären Veränderungen richten. Da es sich bei der Dysostosis enchondralis vielleicht nicht um ein völliges Fehlen, sondern nur um eine extreme Verzögerung der Knochenbildung handelt, muß die Behandlung darin bestehen, das Knochengerüst möglichst so lange zu entlasten, bis sich der Knochen doch noch gebildet hat. In praxi dürfte sich das bei dem jahrelangen Verlauf wohl kaum durchführen lassen. Sind bereits Veränderungen eingetreten, so kann man nur versuchen, durch orthopädische Maßnahmen eine Besserung zu erzielen.

Zusammenfassung.

Es wird das Krankheitsbild eines 8½ jährigen Mädchens mit disproportioniertem Kleinwuchs im Sinne Jansen's als „Dysostosis enchondralis" beschrieben, differential-diagnostisch von anderen Krankheiten, insbesondere der Chondrodystrophie, abgegrenzt und als selbständige angeborene Mißbildung angesehen.

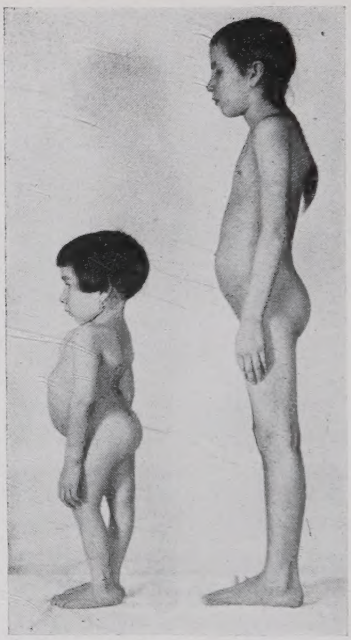

Abb. 1

Abb. 2

Schrifttum.

1. Dietrich: Festschrift zur Feier des 10jährigen Bestehens der Akademie für praktische Medizin in Köln 1915. — Im Henke-Lubarsch **9**, I, 166 (1929).
2. Eckstein: Ein eigenartiger Fall von Achondroplasie (Chondrodystrophia foetalis). Berlin. klin. Wschr. 1909, 1072.
3. Freemann: Morquio's disease. Amer. journ. of diseas. of childr. **55**, 343 (1938).
4. Goldstein u. Nikiforow: Über die sogenannte Kaschin-Beck'sche Krankheit. Fortschr. a. d. Geb. d. Rö. Str. **43**, 321 (1931).
5. Gruber: Die Entwicklungsstörungen der menschlichen Gliedmaßen. In: Schwalbe-Gruber. Morphologie der Mißbildungen. Teil III. Abschn. I (Jena 1937).
6. Grudzinsky: Über eine neue mit Achondroplasie (Chondrodystrophie) verwandte Krankheitsform. Fortschr. a. d. Geb. d. Rö.-Str. **38**, 873 (1928).
7. Gurlt: Zitiert nach Raetz.
8. Häßler: Zur Kenntnis der Dysostosis enchondralis. Mschr. f. Kinderheilk. **67**, 379 (1936).
9. Hühne u. Schoenfeldt: Eine eigenartige Wachstumsstörung im Kindesalter. Mschr. f. Kinderheilk. **42**; 267 (1929).
10. Jansen: Über atypische Chondrodystrophie (Achondroplasie) und über eine noch nicht beschriebene Wachstumsstörung des Knochensystems. Metaphysäre Dysostosis. Orthop. Chir. **61**, 253 (1934).
11. Kaufmann: Untersuchungen über die sogenannte foetale Rachitis. Berlin 1892.
12. Knötzke: Bemerkungen zur Wirbelsäule des Chondrodystrophen. Ziegler's Beitr. **81**, 547 (1928/29).
13. Landauer: Untersuchungen über Chondrodystrophie. Wilh. Roux's Arch. **110**, 196.
14. Liebenam: Beitrag zur Dysostosis multiplex. Zschr. f. Kinderheilk. **59**, 91 (1937).
15. Morquio: Sur une forme de dystrophie osseuse familiale. Arch. d. méd. d. enfants. **32**, 129 (1929); **38**, 5 (1935).
16. Müller: Zitiert nach Kaufmann.
17. Parrot: Zitiert nach Dietrich.
18. Raetz: Betrachtungen zur Frage der Chondrodystrophia foetalis. Dissertation Göttingen 1936.
19. Sänger: Zitiert nach Raetz.
20. Schinz, Baensch, Friedl: Lehrbuch der Röntgendiagnostik. I. Leipzig 1932.
21. Schinz u. Furtwängler: Zur Kenntnis einer heriditären Osteoarthropathie mit rezessivem Erbgang. Dtsch. Ztschr. f. Chir. **207**, 398 (1927).

22. Schipatschoff: Die Kaschin-Beck'sche Krankheit. Dtsch. Arch. f. klin. Med. **170**, 133 (1931).
23. Sömmerring: Zitiert nach Dietrich.
24. Virchow: Rachitis foetalis, Phokomelie und Chondrodystrophie.. Virchow's Arch. **166**, 192 (1901).
— Foetale Rachitis, Cretinismus und Zwergwuchs. Virchow's Arch. **94**, 183 (1883).

Lebenslauf.

Am 2. Mai 1914 wurde ich als Sohn des Bauern Otto Middelkampf-Brake und dessen Frau Anna, geb. Vehslage, in Grönloh bei Badbergen, Bez. Osnabrück, geboren. Ostern 1932 bestand ich am Realgymnasium Quakenbrück die Reifeprüfung. Ich entschloß mich zum Studium der Medizin, studierte die ersten Semester in Göttingen und bestand Ende des Sommer-Semesters 1934 in Jena das medizinische Vorexamen. Darauf studierte ich wieder ein Semester in Göttingen und ein weiteres in Bonn. Nach 1½ jähriger Unterbrechung des Studiums zur Ableistung meiner militärischen Dienstpflicht besuchte ich ein Semester die Universtät Berlin, kehrte dann nach Göttingen zurück und werde mich hier im Frühjahr 1939 zum medizinischen Staatsexamen melden.